Aus der Gynäkologischen Abteilung des Städt. Krankenhauses Nürnberg. (Leiter: Oberarzt Dr. Gänssbauer.)

Ein Fall einer Cervikal-Schwangerschaft.

Inaugural-Dissertation

zur

Erlangung der Doktorwürde in der gesamten Medizin

verfaßt und vorgelegt einer
Hohen medizinischen Fakultät

der Bayr. Ludwig-Maximilians-Universität in München

von

Ludwig Stroebel
aus Nürnberg.

München 1927
Universitäts-Buchdruckerei von Dr. C. Wolf & Sohn

Aus der Gynäkologischen Abteilung des Städt. Krankenhauses Nürnberg. (Leiter: Oberarzt Dr. Gänssbauer.)

Ein Fall einer Cervikal-Schwangerschaft.

Inaugural-Dissertation

zur

Erlangung der Doktorwürde in der gesamten Medizin

verfaßt und vorgelegt einer
Hohen medizinischen Fakultät

der Bayr. Ludwig-Maximilians-Universität in München

von

Ludwig Stroebel

aus Nürnberg.

München 1927

Universitäts-Buchdruckerei von Dr. C. Wolf & Sohn

Gedruckt mit Genehmigung der Medizinischen Fakultät München.

Referent: *Geheimer Rat Prof. Dr. Döderlein*
Direktor der Universitäts-Frauenklinik München

R. UNIV.
BIBLIOTHEEK
LEIDEN

Die Implantation und Entwicklung des Eies findet normalerweise im Corpus uteri statt, während die Cervix an der Bildung der Eihöhle sich nicht beteiligt, sondern in der Schwangerschaft den Abschluß nach außen zu bilden hat. Erst am Ende beginnt sie sich zu entfalten und stellt in der Austreibungsperiode einen Teil des Durchtrittsschlauches dar.

Auf Grund allgemein anerkannter Tatsachen wissen wir aber nun, daß die Einnistung des Eies nicht immer an der gleichen Stelle erfolgt, sondern daß sein Implantationsort von einer Reihe von Faktoren abhängig ist, so in erster Linie vom Ort der Befruchtung, dem Flimmerstrom der Tube und der dadurch bedingten Schnelligkeit der Eiwanderung, der Nidationsreife des Eies und schließlich von der Beschaffenheit der Uterus-Mukosa. Eine Störung in der inneren Harmonie des den zeitlichen Ablauf der Eiwanderung dirigierenden Faktorenkomplexes oder pathologische Veränderungen des vom Ei zu durchwandernden Weges können somit die Ursache bilden, die eine anormale Einnistung herbeiführen. So kann es einerseits zu einer pathologisch proximalen Implantation kommen, der tubaren oder gar ovariellen, andererseits auch zu einer pathologisch distalen, die in unserem Zusammenhange näher zu betrachten wohl als geboten erscheint.

Kommt das Ei bei seiner Wanderung in dem unteren Corpusabschnitt zur Einnistung, so spricht man je nach dem Orte der Ansiedelung von tiefem Sitz der Placenta, von Placenta praevia marginalis, partialis oder totalis oder von Placenta praevia isthmica, soferne der Isthmus als Sitz des Mutterkuchens in Betracht kommt. Die Nidation kann aber noch tiefer erfolgen, denn zahlreiche anatomische Beobachtungen beweisen, daß auch die Cervix unter Umständen mit zur Placentarentwicklung herangezogen wird. Die Beobachtung einer bis nahe an den äußeren Muttermund heranreichenden Placenta war schon vor Jahrzehnten von Ärzten gemacht worden. Doch wurde dieser solange

kein Glaube geschenkt, bis der genaue anatomische Nachweis einer Cervix-Placenta erbracht wurde. Man glaubte eben, daß die Fähigkeit einer Decidua-Bildung nur der Corpus-Schleimhaut zukomme und hielt die Cervix-Schleimhaut für die Implantation des Eies deshalb ungeeignet, weil man der Auffassung war, daß die Mucosa der Cervix während der normalen Gravidität fast unverändert erhalten bleibe. v. Franqué war der erste, dem es gelang bei intrakorporaler Gravidität deciduale Veränderungen in der Cervix nachzuweisen. Ihm folgten dann die Veröffentlichungen von Waldstein, Blumberg, Pankow u. a. über gleiche Fälle. Dadurch war man der schon lange diskutierten Frage der Placentation auf der Cervical-Schleimhaut um einen wesentlichen Schritt näher gerückt.

Der erste, in Deutschland beschriebene, klinisch und anatomisch unwiderleglich bewiesene Fall einer wirklichen Placenta praevia cervicalis stammt aus dem Jahre 1897 von Otto v. Weiß. Er betraf eine 33 Jahre alte V. para im neunten Monat der Schwangerschaft. Während die drei ersten Geburten normal verlaufen waren, mußte bei der vierten die Placenta gelöst werden. Die vorliegende Schwangerschaft war durch häufige, wochenlang dauernde, zuletzt äußerst starke Blutungen ausgezeichnet. Die Untersuchung ergab das Vorliegen einer Placenta praevia totalis, infolgedessen Wendung und Extraktion nach Durchbohrung der Placenta. Die $1^1/_2$ Stunden später ausgeführte Lösung der Placenta gestaltete sich aber sehr schwierig, da sie mit der vorderen Cervicalwand bis zur vorderen Muttermundslippe fest verwachsen war. Wegen septischer Erscheinungen erfolgte zwei Tage später die vaginale Total-Exstirpation des Uterus, nach weiteren vier Tagen der Exitus letalis infolge Peritonitis, die die Frau selbst verschuldet hatte. Im Cervicalkanal sah man an der Placentarstelle nur die zerwühlte Uterusmuskulatur, mikroskopisch ließ sich das Eindringen der Haftzotten in die Decidua und Vereinigung mit den Deciduasepten nachweisen.

Unter den weiteren, in den letzten 30 Jahren veröffentlichten Fällen verdienen die von Ponfick, Ahlfeld und Aschoff, Jaschke,

Zangemeister und Schilling besonderes Interesse. Letzteren verdanken wir auch eine klare Umgrenzung der anatomischen Verhältnisse bei Cervixplacenten, die sie in drei Kategorien einteilen:

1. Placenta cervicalis dissecans: ein Teil einer corporalen Placenta wuchert am inneren Muttermund direkt in die Cervixmuskulatur hinein. Die Schleimhaut des Halskanales bleibt aber erhalten und es findet keine Deciduabildung statt.

2. Placenta partim cervicalis: von einer corporalen Placenta legt sich ein lappenförmiges Stück der Cervix-Innenwand mehr oder weniger weit an. Der beteiligte Halsabschnitt ist gedehnt.

3. Placenta totalis cervicalis: Die Placenta entwickelt sich ausschließlich oder überwiegend in der Cervix und umgreift ihren Hohlraum circulär. Die Cervix ist enorm gedehnt, die Corpushöhle glatt.

Eigene Erwähnung verdient auch ein Fall einer isthmo-cervicalen Placenta praevia, der in der Döderlein'schen Klinik zur Beobachtung kam. Dort wurde bei einer 42jährigen X. para, die während der Schwangerschaft vier heftige Blutungen gehabt hatte, die Hysterostomatotomia anterior ausgeführt. Nach Entwicklung des Kindes ließ sich die Placenta durch Credé nicht exprimieren, sondern mußte, da sie „im unteren Uterinsegment innig mit der vorderen und rechtsseitigen Wand des Uterus verwachsen war", manuell gelöst werden. Die histologische Untersuchung eines am placentaren Sitz excidierten Stückes ergab eine „excessive Einwucherung chorialer Elemente in die Muskulatur."

Unter den übrigen Fällen von Cervixplacenta — bis 1922 in der deutschen Literatur 38 — betonen fast alle Verfasser die Schwierigkeit der Nachgeburtslösung infolge Adhaerenz der Placenta und außerordentlich starke Nachblutungen.

Histologisch findet sich nur teilweise eine, zuweilen dürftig ausgebildete Decidua basalis, dagegen sitzen die Chorionzotten, meist unter Einschaltung des Nitabuch'schen Streifens direkt der Muskulatur auf, die unter deren Einwirkung erhebliche Veränderungen degenerativer Art erfährt. Allgemein hervorgehoben

wird die starke Gefäßbildung in der Cervix. Nur aus der innigen Verbindung des Placentargewebes mit der Muskularis erklärt sich die ungewöhnliche Adhaerenz des Mutterkuchens, während die reichliche Gefäßentwicklung und ganz besonders die mangelnde Retraktionsfähigkeit der an sich schon starren Cervixmuskulatur die oft ungeheuer schweren und anhaltenden Nachblutungen hervorrufen, denen ein nicht geringer Prozentsatz der Frauen erliegt. Auf Grund dieses reichen Materials wurde das Vorkommen einer Placenta cervicalis im allgemeinen anerkannt und in den neueren Lehrbüchern der Geburtshilfe einer entsprechenden Würdigung unterzogen.

Umstritten blieb jedoch noch die Frage, ob eine primäre Eiimplantation in der Cervix möglich sei oder ob es sich nicht doch primär immer um eine Insertion im Corpus mit sekundärer Fortsetzung der Placentarentwicklung in die Cervix handeln würde.

Straßmann, Ahlfeld und Aschoff bezweifelten, daß ein Ei, das schon den inneren Muttermund passiert habe, sich noch in der Cervix implantieren könne. Und 1919 behauptete noch Weishaupt, daß „eine Cervix-Placenta nur den in das Collum entwickelten Teil einer im Corpus angelegten Placenta darstelle". Umso begreiflicher ist es daher, wenn Zangemeister 1922 ein günstiges Geschick herbeiwünscht, „das einmal einen Fall der Beobachtung zugänglich mache, bei dem eine noch in situ befindliche Placenta einen Ansatz der Nabelschnur unterhalb des inneren Muttermundes vor Augen führte." Als Anhaltspunkt für den Ort der primären Eiansiedlung betrachtet er in erster Linie die Lokalisation der Nabelschnurinsertion, außerdem eine in der Cervix nachweisbare lokale Wandverdünnung an der Stelle der Placentarinsertion. Dagegen stimmt er nicht der Ansicht Pankows bei, der das Vorkommen foetaler Riesenzellen bis tief in die Muskulatur als weiteres Beweismittel ansieht.

Auf der hiesigen gynäkologischen Abteilung kam nun ein Fall zur Beobachtung, der nicht nur als Placenta praevia cervicalis totalis die ursprüngliche Ansiedlung des Eies im Cervicalkanal beweisen soll, sondern darüber hinausgehend eine echte

Cervicalschwangerschaft darstellt, wie sie unseres Wissens bis bis heute in Deutschland noch nicht vorgekommen ist. Parallelen dazu finden sich nur in der französischen Literatur, wo Devraigne in der L'obstétrique 1911 von zwei ähnlichen Fällen berichtet.

Den einen hat er zusammen mit Bar 1910 beobachtet, während der andere bereits 1887 von Tarnier beschrieben ist.

Unsere Patientin, eine 35jährige verheiratete Frau wurde am 20. 1. 27 vormittags gegen 11 Uhr eingeliefert. Die Familienanamnese ergibt keine Besonderheiten. In der Patientenanamnese erscheint wichtig, daß sie als Kind Rachitis durchgemacht und erst mit $6^1/_2$ Jahren das Laufen gelernt hat. Vor vier Jahren erkrankte sie an einer schweren Grippe mit Bewußtlosigkeitszuständen, Lungen- und Rippenfellentzündung. Sonst keine ernstliche Erkrankung. Die Menarche trat mit 14 Jahren ein, die Menstruation erfolgte alle 4 Wochen, dauerte 2 bis 3 Tage und war von mittlerer Stärke. 1915 wurde die Patientin zum ersten Male gravid. Die Schwangerschaft verlief normal ohne jede krankhafte Erscheinung. Die Entbindung erfolgte in der Hebammenlehranstalt in B., die uns darüber folgendes mitteilte:

Das 22jährige Dienstmädchen trat am 22. 10. 1915 bei uns ein. Die letzte Regel, in normaler Stärke, war am 20. 1. 1915. Der Wehenbeginn war am Tage vorher.

Aufnahmebefund: Es handelt sich um eine 150 cm große Gravida am Ende der Schwangerschaft. Die Beckenmasse sind folgende: Distantia spinarum 26, cristarum 27, trochanterica 30.

Die Conjugata externa mißt 16, die Conjugata diagonalis $8^3/_4$ und die Vera $6^3/_4$ bis 7. Das Becken ist rachitisch platt und wenig geneigt. Sein Umfang beträgt 83. Das Kreuzbein ist im unteren Drittel stark abgeknickt, das Promontorium mit einem Finger erreichbar, tiefstehend und einspringend. Die Mammae sind gut entwickelt und die Mammillae gut faßbar. Der Leibesumfang mißt 92, die Bauchdecken sind straff, der fundus uteri ist am Rippenbogen zu tasten.

Der Rücken der Frucht liegt rechts, die kleinen Teile links, der Kopf steht beweglich über dem Beckeneingang. Die Herz-

töne sind rechts seitlich unterhalb vom Nabel hörbar. Diagnose: zweite Schädellage im 10. Monat. Die innere Untersuchung am 23. 10. 6 Uhr 45 a. m. ergibt, daß der Scheidenteil verstrichen ist, die Blase steht und der Muttermund für 2 Finger durchgängig. Der Kopf steht beweglich über dem Beckeneingang. Die Wehentätigkeit war am 22. und 23. 10. gering. Nach Einlegen eines Kolpeurynters von 250 Gramm Inhalt traten die Wehen im Zeitabstande von 5 Minuten und einer Dauer von 35 Sekunden auf. Am 23. 10. 4 Uhr p. m. wurde der Kolpeurynter entfernt, eine Stunde später war der Muttermund auf Dreimarkstückgröße erweitert, die Pfeilnaht, querverlaufend, stand 1 Querfinger hinter der Symphyse. Die kleine Fontanelle war rechts hinten, die große links vorne zu fühlen, der Kopf auf den Beckeneingang gepreßt. Am 24. 10. 6 Uhr a. m. erfolgte der Blasensprung; es entleerte sich dunkelgrünes schmieriges Fruchtwasser. Die Herztöne waren etwas beschleunigt. Um 11 Uhr a. m. wurde ein Nachlassen der Wehentätigkeit, ein Leiserwerden und Verlangsamung der Herztöne konstatiert. Der Muttermund war zu dieser Zeit handtellergroß. Die Pfeilnaht stand quer ganz nahe der Symphyse, der Kopf beweglich über dem Beckeneingang mit einer deutlich ausgeprägten Kopfgeschwulst. Da nun bei der Mutter eine Temperatursteigerung eintrat, die Spontangeburt wegen des rachitisch platten Beckens nicht möglich war und eine Uterusruptur drohte, wurde das Kind perforiert, nachdem der Kaiserschnitt von der Mutter abgelehnt worden war. Die Lösung der Nachgeburt erfolgte durch äußeren Handgriff. Die Placenta war vollständig. Eine Nachblutung trat nicht ein. Das Wochenbett verlief leicht fieberhaft. Das enthirnte Kind hatte eine Länge von 53 cm und ein Gewicht von 2850 Gramm.

Nach der Geburt blieb die Regel 5 Jahre aus. Patientin gibt dafür einer Erkältung die Schuld, die sie sich durch längeren Aufenthalt in einem Eiskeller zugezogen habe. Der Direktor einer Frauenklinik, den sie wegen dieser Amenorrhoe konsultierte, stellte einen sehr kleinen Uterus fest und zwar war, wie sich durch Sondierung ergab, hauptsächlich das corpus uteri

an der Verkleinerung beteiligt, dessen Länge 1 bis $1^1/_2$ cm betrug. Die Ovarien waren bei der Betastung schlecht zu fühlen, anscheinend auch sehr klein.

Einige Zeit später trat die Regel wieder regelmäßig, erst schwach, dann stärker ein, jedesmal 2 Tage dauernd. Die letzte Menstruation erfolgte am 26. 7. 26 und war etwas schwächer wie sonst. Von August ab ließ das Allgemeinbefinden der Patientin zu wünschen übrig, sie fühlte sich matt und zerschlagen und hatte dauernd Schmerzen im Kreuz und in der Seite. Ende August bis Anfang September bestand ein Blasenkatarrh. In den folgenden Monaten stand zeitweise neben den üblichen Schwangerschaftsbeschwerden die allgemeine Mattigkeit im Vordergrund. In der Neujahrsnacht hatte die Patientin Verkehr. Daraufhin trat gegen Morgen des 1. 1. 27 eine starke Blutung auf, die erste in dieser Schwangerschaft. Die herbeigerufene Hebamme konnte bei der Untersuchung nichts besonderes feststellen. Ein gleichfalls hinzugezogener Spezialarzt dachte an Frühgeburt und verordnete vorerst Bettruhe. Trotzdem hörte die Blutung nicht auf, sondern bestand in den darauffolgenden Tagen in wechselndem Maße fort. Gegen Mitte des Monats stellten sich wieder Kreuzschmerzen ein. Da sich letztere vom 19. auf den 20. 1. auffallend verschlimmerten, sich außerdem Erbrechen und hohes Fieber mit Schüttelfrost dazu gesellte, so wurde die Patientin am 20. 1. vormittags ins Krankenhaus eingewiesen.

Dem Aufnahmebefund ist folgendes zu entnehmen: Es handelt sich um eine kleine, rachitisch aussehende Frau in leidlich gutem Ernährungs- und Kräftezustand. Haut und sichtbare Schleimhäute sind mäßig durchblutet. Der Gesichtsausdruck zeigt die typische facies abdominalis. Lunge und Herz scheinen ohne krankhaften Befund. Der Puls ist klein, 120 pro Minute. Der fundus uteri steht 2 bis 3 Querfinger über dem Nabel, die kindlichen Herztöne sind nicht zu hören. Genitale: außen frisches und altes Blut. Die innere Untersuchung ergibt ein mäßig verengtes plattrachitisches Becken, das leer ist. Die Portio ist verstrichen, der Muttermund zweimarkstückgroß. Die Frucht-

blase steht, anscheinend liegt Placentargewebe vor. Unmittelbar nach der Untersuchung starke Blutung, sodaß mehrere Blutkoagula abgehen. Temperatur rektal 39,6.

Oberarzt Gänßbauer stellt die Diagnose infizierte Frühgeburt bei Placenta praevia und abgestorbenem Kinde. Für das therapeutische Handeln wäre nun bei dem Stande der Geburt und vermuteter Placenta praevia der intraperitoneale cervikale Kaiserschnitt ins Auge zu fassen. Da aber bereits eine schwere Infektion vorhanden ist, so wird die abdominale Totalextirpation nach Porro beschlossen, die auch sofort in Chloraethyl-Äthernarkose vom Leiter der Abteilung ausgeführt wird.

Nach einem Längsschnitt in der Mittellinie von der Symphyse bis 3 Querfinger über dem Nabel, Durchtrennung der Fascie und der Muskulatur wird die Bauchhöhle eröffnet. Darauf stellt sich uns folgendes Bild dar: Der Fruchthalter liegt als walzenförmiger Tumor vor und entspricht in seiner Größe annähernd dem Zeitpunkt der Schwangerschaft, rund $6\frac{1}{2}$ Monate. Diesem Haupttumor sitzt cranial, breitbasig mit ihm verbunden, kappenartig ein zweiter, ungefähr frauenfaustgroßer auf, der ziemlich prall gefüllt und dessen Wand dünn wie Pergament ist. Die beiden Tuben und die Ligamenta rotunda nehmen von diesem zweiten kleineren Tumor ihren Ausgang. Allem Anschein nach handelt es sich also bei diesem letzteren um das Corpus uteri, während der Haupttumor nichts anderes darstellt, als die die Frucht bergende Cervix. Damit ist intra operationem die Diagnose Cervical-Schwangerschaft gestellt.

Der nun folgende Operationsabschnitt war das schwierigste Stück des ganzen Eingriffes insoferne, als sich der Abtragung des ganzen Organes unter Zurücklassung des linken Ovariums infolge des in beiden Parametrien außerordentlich stark entwickelten Venennetzes große Schwierigkeiten entgegenstellten.

Nur mit Hilfe der großen Walterklemmen und mehrfacher Ligaturen der einzelnen Gefäße gelang es schließlich der Blutungen aus den zahlreichen, fast bleistiftdicken Venen, die oft im Nu das ganze Operationsfeld unübersichtlich machten, Herr zu werden. Die Abtragung von der Vagina und deren Verschluß

erfolgte in typischer Weise. Exakte Peritonealisierung des Wundbettes und Hebung des Scheidenstumpfes durch Fixation an beide Ligamenta rotunda beendigten den Eingriff, der 80 Minuten gedauert hat, während er sonst im Durchschnitt nur 45 Minuten benötigt.

Die Operation wurde von der Patientin in jeder Beziehung gut überstanden, der postoperative Verlauf war frei von Komplikationen und die Wunde heilte reaktionslos per primam ab. Die Patientin fühlt sich auch jetzt vollkommen wohl und weder an der abdominalen noch an der vaginalen Narbe ist, wie eine Nachuntersuchung ergeben hat, irgend eine Störung zu verzeichnen.

Das durch die Operation gewonnene Präparat wurde uneröffnet dem pathologisch-anatomischen Institut des Krankenhauses zur weiteren Untersuchung übergeben und sofort in Kaiserling-Lösung eingelegt.

Wie schon kurz beschrieben, stellt es ein, in seiner Gesamtheit 27 cm langes, nahezu walzenförmiges Gebilde dar, dessen Durchmesser 16 cm beträgt. Dem oberen Pol sitzt hutartig ein kleinerer runder Tumor auf, der sich prall-elastisch und dessen Wand sich wesentlich dünner anfühlt wie die des Haupttumors. Länge des letzteren allein 24 cm. Etwas oberhalb von der Mitte des zweiten Tumors gehen von beiden Seiten nach vorne unten die beiden Ligamenta rotunda ab und wieder direkt oberhalb von diesen die beiden Tuben; außerdem ist noch das rechte Ovarium vorhanden. Der äußere Muttermund ist zweimarkstückgroß und von den Eihäuten verschlossen. Nach Einschnitt eines Fensters (s. Bild 1) in die Mitte der Vorderwand wurden die Eihäute eröffnet. Die Frucht liegt in Steißlage und entspricht mit 33 cm Länge ihrem Alter. Rumpf und Extremitäten derselben sind normal entwickelt, dagegen fehlt der Gehirnschädel und an seiner Stelle besteht ein hornartiger Gehirnprolaps.

Dann wurde die Vorderwand des Präparates zum größten Teil aufgeschnitten. Man sieht sofort, daß der schon äußerlich sichtbaren Grenzlinie zwischen großem und kleinem Tumor an

der Innenwand ein auf Fünfmarkstückgröße erweiterter ringförmiger Wulst entspricht. Eihöhle ist der ganze Innenraum, der Haupttumor beherbergt die Placenta. Ihre Haftstelle ist die ganze rechte Wand, mit der sie festgewachsen zu sein scheint, teilweise erstreckt sie sich auch noch auf die Vorder- und Rückwand. Die Insertion der Nabelschnur ist ungefähr in der Wandmitte, rechts seitlich und etwas hinten, also nahezu zentral in der Placenta (s. Bild 2). Bei einer Dicke von 2 cm ist sie 43 cm lang.

Die Wandstärke des großen Tumors wechselt zwischen 2 und 4 mm, die des kleinen mißt 2 mm. Die ganze Eihöhle faßt 1980 ccm, die obere Cavität allein 90 ccm.

Mit eindeutiger Sicherheit läßt die makroskopische Betrachtung des Präparates erkennen, daß es sich bei dem sicht- und tastbaren, auf Fünfmarkstückgröße erweiterten Ring, der die Grenzlinie zwischen den beiden Cavitäten bildet, um den inneren Muttermund handelt. Da die beiden Ligamenta rotunda und die beiden Tuben ihren Ausgang von den oberen seitlichen Partien des kleineren Tumors nehmen, so ist damit der Beweis erbracht, daß der letztere in der Tat das Corpus, der ungleich größere Tumor aber die Cervix darstellt.

Zur histologischen Untersuchung wurden aus drei verschiedenen Bezirken Gewebsstücke entnommen und die Präparate teils mit Haematoxilin-Eosin, teils mit van Gieson gefärbt.

1. Schnitt aus der Placentarstelle (s. Bild 3):

Die Schicht der Muscularis ist im allgemeinen dünn, einzelne Muskelbündel sind gespalten und kernarm. Ihr liegt dicht auf in wechselnder Breite die Decidua basalis, deren Substantia compacta meist als scharf abgrenzbarer Zellkomplex erkennbar ist. Die Spongiosa fehlt vollkommen, Drüsen sind nirgends zu finden. An einigen Stellen ist der Übergang der Muskularis in die Decidua so verschwommen, daß die placentarwärts gelegenen Muskelbündel von einzelnen decidualen Zellen durchsetzt erscheinen. Zwischen Decidua und Zottengewebe findet sich zuweilen ein schmaler Saum fibrinähnlichen Aussehens, der wohl als Fragment des Nitabuch'schen Streifens gedeutet wer-

Bild 1

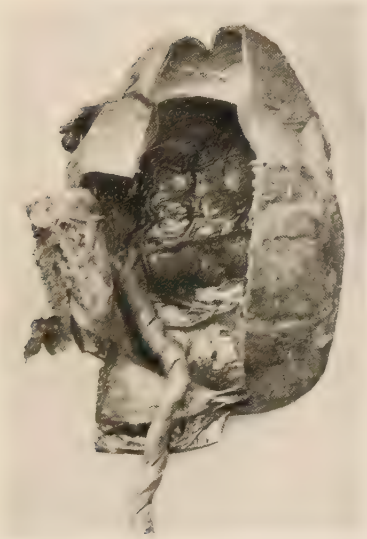

Bild 2.

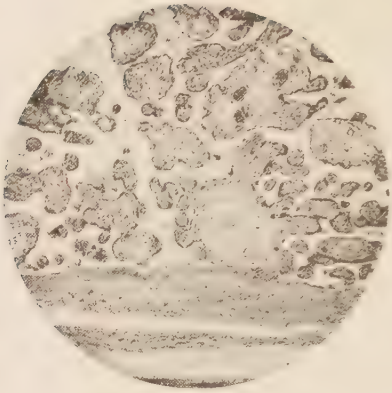

Bild 3.



Bild 4.



Bild 5.

den kann. Die Chorionzotten, teilweise in intervillöse Räume eintauchend, sind von normaler Beschaffenheit. Einige Schnitte zeigen deutlich die Haftstellen an der Decidua mit dem gesprengten syncitialen Ring. Ein Eindringen chorialer Elemente in die Muskulatur ist nirgends zu beobachten, dagegen finden sich in einigen Venen Zellen chorialer Abstammung.

2. Schnitte 2—3 cm unterhalb des inneren Muttermundes (s. Bild 4):

Die Muskulatur zeigt den gleichen Charakter wie bei 1. Auch hier fehlt überall drüsentragende Schleimhaut. Der normale aus Decidua reflexa und vera bestehende Placentarüberzug schließt sich direkt an die Muskulatur an, über ihm ist das Amnion sichtbar (arteficiell abgelöst).

3. Schnitte 2—3 cm oberhalb des inneren Muttermundes (s. Bild 5):

Auch hier fällt die atrophisch verdünnte und in einzelne Bündel gespaltene Muskularis auf. Zwischen ihr und dem decidualen Überzug finden sich stellenweise entzündliche Infiltrate von Leucocyten und Rundzellen. Drüsen sind nirgends nachweisbar. Den Abschluß bildet wieder das Amnion.

Das histologische Bild läßt eine Unterscheidung der beiden Abschnitte als Corpus und Cervix vermissen, da sowohl die Schnitte unterhalb wie oberhalb des inneren Muttermundes beim Fehlen jeglicher Schleimhautbildung mit den für beide Teile charakteristischen Drüsen das völlig gleiche Bild bieten. Von Wichtigkeit dagegen ist die Tatsache, daß der Placentarsitz sich ausschließlich auf die Cervix beschränkt und nicht über den inneren Muttermund hinaufreicht. Ein pathologisches Verhalten der Placentarstelle derart, wie es von Zangemeister und anderen in dem Mangel einer Decidua basalis und einem direkten Anhaften der Zotten an die Muskularis beobachtet wurde, ließ sich ebensowenig nachweisen, wie die sowohl von Zangemeister wie von Nürnberger beschriebenen schweren Veränderungen der Muskularis. Ersterer fand in seinen Präparaten vielfach einen geschlängelten Verlauf der einzelnen Muskelbündel, „an manchen Stellen waren die Fasern weit auseinander-

gedrängt, sodaß sie völlig isoliert als einzelne schmale Muskelzellen weit durch helle Zwischenräume von einander getrennt lagen". Stellenweise fanden sich zwischen den oberen Muskelschichten entzündliche Infiltrate und eingestreute syncitiale Riesenzellen. Ein noch anschaulicheres Bild mit tiefergreifenden Veränderungen zeichnet Nürnberger bei dem von Döderlein operierten Fall. Die einzelnen Muskellamellen verlaufen in einem wirren Durcheinander, zum Teil ziehen sie senkrecht zur Oberfläche in die Decidua hinein, sodaß der Eindruck von ineinandergreifenden Zahnrädern entsteht. Daneben herrschen ausgedehnte degenerative Prozesse vor. „Mitten zwischen anscheinend gesunden Muskelbündeln stößt man auf größere und kleinere Partien, in denen die Muskularis völlig fehlt, ohne daß jedoch Bindegewebe an ihre Stelle getreten wäre. Vielmehr findet man häufig einen körnigen strukturlosen Detritus oder geronnene seröse Flüssigkeit. Die ganze Uteruswand zeigt eine ausgedehnte Einwucherung chorialer Elemente, die hauptsächlich von den Zellsäulen der Haftzotten ausgehen." In Übereinstimmung mit Nürnberger stellen wir in unserem Falle fest, daß eine Decidua basalis überall vorhanden ist, sich nirgends eine direkte Insertion der Chorionzotten an der Muskulatur findet und daß die Basalis ohne Dazwischenschaltung einer spongiösen Schicht fest und ohne Unterbrechung der Muskularis anliegt. Das Fehlen der Spongiosa wird sich in allen den Fällen, bei denen ein Einwuchern von Chorionzellen bei völligem oder teilweisem Fehlen einer Basalis nachweisbar ist, aus der destruierenden Einwirkung des Mutterkuchens auf die Cervicalschleimhaut erklären lassen. Ob sich aus unseren Präparaten, denen bei annähernd normaler Anordnung von Decidua, Nitabuchschem Streifen und Chorionzotten die spongiöse Schicht mangelt, der Schluß ziehen läßt, daß ursprünglich eine Schleimhaut-Atrophie vorlag, sei dahingestellt.

Die Frage der Einbeziehung des Isthmus in den Placentarsitz muß mangels des Nachweises dieses Abschnittes offen gelassen werden. Ihr ist auch hier nur eine untergeordnete Rolle beizumessen gegenüber der Tatsache der primären Eiimplantation

in der Cervix, die durch die Insertion der Nabelschnur unterhalb des inneren Muttermundes in der ausschließlich die Cervix okkupierenden Placenta klar entschieden ist, auch wenn die von Zangemeister angegebene lokale Wandverdünnung in Form einer umschriebenen Rarifikation von uns bei einer durchschnittlichen Wandstärke der Cervix von 3 mm nicht festgestellt werden konnte.

Was nun die Beurteilung unseres Falles in seiner Bedeutung als Cervicalschwangerschaft anlangt, so ließe sich wohl die eine Tatsache dagegen ins Feld führen, daß das Corpus ebenfalls mit in die Eihöhle einbezogen ist und infolgedessen zusammen mit der Cervix den geschlossenen Fruchtbehälter bildete. Dieser Einwand läßt sich unseres Erachtens ohne weiteres dann entkräften, wenn wir uns die Mitbeteiligung des Corpus-Cavums aus den Entwicklungsverhältnissen im vorliegenden Fall klarmachen.

Bei der normalen Schwangerschaft bleibt in der Regel das Orificium internum ebenso wie das muskulöse, enge Rohr der Cervix bis ans Ende der Gravidität erhalten. Sobald die Eröffnungsperiode in der Geburt begonnen hat, beschränkt sich die Wirkung der Uteruskontraktion nicht nur auf die Erhöhung der als „allgemeiner innerer Uterusdruck" bezeichneten Kräfte, sondern es wird allmählich die Ringmuskulatur der Cervix auseinandergezogen und damit gleichzeitig eine Erweiterung des inneren Muttermundes herbeigeführt. Unterstützt wird dieser Vorgang durch die dilatierende Kraft des sich vordrängenden unteren Eipoles, sodaß also, in der Richtung der Kraftwirkung betrachtet, die Erweiterung des Orificiums cervicalwärts erfolgt.

Bei der Entstehung der Cervicalschwangerschaft ist der mechanische Effekt der gleiche. Nur liegt der Ausgangspunkt der ihn herbeiführenden Faktoren an anderer, entgegengesetzter Stelle, da die treibende Kraft nicht von den Wehen, sondern von dem Expansivbestreben der sich in der Cervix entwickelnden Frucht selbst geliefert wurde. Die Entfaltung des Halskanales und des inneren Muttermundes, die nicht im Laufe we-

niger Stunden, sondern von Monaten vor sich ging, erfolgte hier in der Richtung von der Cervix zum Corpus. Mit anderen Worten: Während normalerweise aus dem physiologischen Zusammenhang des Geburtsgeschehens die Kräfte resultieren, die die Dilatation des inneren Muttermundes und der Cervix von innen nach außen bewirken mit dem Zweck der Austreibung des Fruchtkörpers, wird in unserem Falle der gleiche Vorgang ausgelöst in umgekehrtem Sinne von außen nach innen durch die Wachstumstendenz des Föten selbst.

In dem Moment, wo die Eiblase in ihrem Wachstum an den inneren Muttermund heranreichte, war seine Erweiterung aber bereits soweit fortgeschritten, daß er als Hindernis nicht mehr in Frage kam. Die weitere Größenzunahme der Fruchtblase mußte also zwangsläufig in das leere Cavum des corporalen Abschnittes hinein erfolgen.

Bei der Eröffnung des Präparates fand sich die Corpushöhle mit Fruchtwasser gefüllt vor, der Fötus selbst befand sich in Steißlage in der Cervix und ragte nur mit seinem Gehirnprolaps in das Corpus hinein. Gerade dieser Umstand spricht dafür, daß die Entwicklung der Frucht einzig und allein in der Cervixhöhle vor sich ging. Denn wenn wir bedenken, daß auch bei dem seltenen Fall einer ausgetragenen Tubarschwangerschaft mitunter eine solche Mißbildung gefunden wird, so müssen wir sowohl bei der tubaren wie bei der cervicalen Gravidität die durch die veränderten Größenverhältnisse bedingte Raumbeengung für den hemmenden Faktor der Embryonalentwicklung halten. Die vorliegende Mißbildung hätte aber sicher niemals, zum mindesten nicht in dieser auffälligen Form, als Folge einer Raumbeengung entstehen können, wenn die Frucht während ihrer Entwicklung auch vom Corpus-Cavum Besitz ergriffen hätte. Man kann sich also nicht denken, daß der Foet primär in der Corpushöhle sich entwickelt und erst sekundär in die Cervixhöhle eingewandert sei.

Zusammenfassend ist zu sagen: Bei einer 35jährigen Frau, die sich im 7. Monat der Schwangerschaft befand, wurde aus

der Diagnose infizierte Frühgeburt bei Placenta praevia und abgestorbener Frucht die Indikation zur abdominellen Totalexstirpation nach Porro für gegeben erachtet. Der Uterus fand sich bei der infolge außerordentlich starker Blutung schwierig gestaltenden Operation als ein aus zwei ungleich großen Tumoren bestehendes Gebilde vor. Der größere stellte die die Frucht enthaltende Cervix dar, während der kappenartig aufsitzende kleinere sich durch den Abgang der beiden Ligamenta rotunda und der Tuben als das Corpus erwies. Zwischen beiden stellte der auf Fünfmarkstückgröße erweiterte innere Muttermund die Communikation her. Histologisch ließen sich die beiden Abschnitte nicht identifizieren, dagegen ließ sich mikroskopisch und makroskopisch der Nachweis erbringen, daß Sitz der Placenta ausschließlich die Cervix ist. Die Nabelschnur inserierte nahezu zentral in der Placenta unterhalb des inneren Muttermundes. Diese beiden Gründe im Verein mit der Tatsache, daß der Fötus, ein Anencephale mit Gehirnprolaps, sich in der Cervixhöhle befand, geben die Gewißheit, daß der vorliegende Fall eine echte Cervical-Schwangerschaft repräsentiert. Die Einbeziehung des Corpus-Cavums in die Eikammer ist kein stichhaltiger Gegenbeweis.

Von vergleichendem Interesse sind die beiden Fälle einer „grossesse cervicale", die, wie schon erwähnt, von Tarnier und Devraigne-Bar beobachtet und beschrieben sind. Nürnberger schreibt darüber in den Praktischen Ergebnissen der Geburtshilfe und Gynäkologie 1914 folgendes:

„Bei Tarnier handelte es sich um eine 39jährige Erstgebärende am Ende der Schwangerschaft, das Kind in Querlage, tot. Ein großer Tumor von schlaffer Konsistenz, der sich als Fibromyom erweist, verlegt einen großen Teil der Vagina. Er steht in Zusammenhang mit der hinteren Uteruswand. Das Collum uteri ist nach vorne gegen den oberen Schambeinast und ein wenig nach links verdrängt; es ist weich und dilatierbar. Oben und links im Abdomen fühlt und sieht man einen anderen, etwa faustgroßen Tumor, der vermittels eines Stieles

an der oberen linken Partie des Uterus zu inserieren scheint. Tarnier sprach ihn zunächst als ein zweites Myom an.

Am 18. 1. 1887 abdomineller Kaiserschnitt. Entwickelung eines toten Kindes von 3240 Gramm. Entfernung der Placenta, die an der hinteren Wand des Hohlraumes inserierte, aus dem man das Kind genommen hatte. Die Frau starb 12 Stunden nach der Operation.

Bei der Autopsie fand man ein Uterusfibrom von ovoider Form von über Mannskopfgröße. Es reichte von der Vagina bis in die rechte Mutterseite. Nach vorn und links von diesem Myom fand sich die große Höhle, aus der Kind und Placenta beim Kaiserschnitt entfernt wurden. An der linken oberen Seite dieses Hohlraumes fand Tarnier nun zu seiner großen Verwunderung eine Öffnung, die bequem für einen Finger durchgängig war. Nach dem Passieren dieser Öffnung gelangte der Finger in einen zweiten Hohlraum, der in dem als gestieltes Myom angesprochenen und während des Lebens links oben im Abddomen gefühlten Tumor ausgehöhlt erschien. Diese zweite Cavität, die viel kleiner war als die erste, mit der sie durch die oben beschriebene Öffnung kommunizierte, glich vollkommen der eines Uterus gravidus im dritten Monat. Bei weiterer, eingehender Untersuchung des anatomischen Präparates bemerkte man, daß die beiden Tuben und Ligamenta rotunda sich an den oberen seitlichen Partien des ursprünglich als subseröses Myom angesprochenen Tumors festsetzten. Hiermit war der Beweis erbracht, daß es sich um das Corpus uteri handelte, welches seitlich der enorm gedehnten, Kind und Placenta beherbergenden Cervix aufsaß. Die Kommunikationsöffnung entsprach dem inneren Muttermund. Es handelte sich also um eine echte Cervicalschwangerschaft."

„Diesem Falle konnte Devraigne einen zweiten beifügen, den er zusammen mit Bar beobachtete: 35jährige VI. para, gravid im 6. Monat, kommt in die Klinik, weil sie keine Kindsbewegungen mehr spürt. Bei der inneren Untersuchung findet Bar den Muttermund weit geöffnet, das Ei sehr tief sitzend (2 cm über dem äußeren Muttermund) und darüber eine harte

Masse, die ein Uterushorn, ein Myom, das leere Corpus uteri oder ein zweiter Uterus sein kann. Durch Ablösung des Eies entsteht eine leichte Blutung.

Extraktion eines toten Kindes. Die Entfernung der Placenta gelingt, da sie sehr adhärent ist, nur in Bröckeln. Bei einer eingehenden Untersuchung nach Entfernung des Eies fühlt man sehr deutlich die weite, weichwandige Höhle, in der sich das Ei befunden hatte. An ihrer linken vorderen Wand fühlt man eine breite zirkumskripte Öffnung, die in den bei der Palpation festgestellten Tumor führte. Ein Fibrom ließ sich nun ausschließen, es konnte sich nur noch um ein Uterushorn oder um das leere Corpus uteri handeln.

Bei einer zwei Tage später vorgenommenen Untersuchung konnte der touschierende Finger das Vorhandensein einer Scheidewand, also einen Uterus duplex, ausschließen. Im weiteren Verlaufe des Wochenbettes konnte durch fortgesetzte Explorationen die fortschreitende puerperale Involution des als Corpus uteri angesprochenen Tumors, sowie auch die Rückbildung der Eihöhlung konstatiert werden.

Der endgültige Beweis, daß der beschriebene Tumor das Corpus uteri gewesen war, wurde dadurch erbracht, daß man nach Vollendung der puerperalen Involution deutlich den Ansatz der Ligamenta rotunda an den beiden Seiten des Tumors fühlen konnte."

Wenn auch der zweite Fall nicht durch direkte Inspektion geklärt wurde, so haben wir keinen Grund an der Diagnose zu zweifeln. Jedenfalls finden wir in beiden Fällen — die durch Zeichnungen bei Nürnberger illustriert sind — fast völlige Übereinstimmung mit unserem Fall, ganz besonders, was die äußeren Formverhältnisse anlangt. Beim Touschieren fiel beiden Autoren das Größenmißverhältnis zwischen Corpus und Cervix auf, wobei das Corpus als hornartig aufsitzender, gestielter Tumor gefühlt wurde. Auch in diesen Fällen war der innere Muttermund zu einer breiten Kommunikationsöffnung erweitert, sodaß daraus die Einbeziehung des Corpus-Cavums in die Eihöhle geschlossen werden kann. Frucht und Placenta,

deren Adhärenz hervorgehoben wird, beherbergte allein die enorm gedehnte Cervix. Leider fehlen Angaben über histologische Ergebnisse, die in Anbetracht der bei Cervicalplacenten bisher meist gefundenen destruierenden Wandveränderungen, der von uns festgestellten muskulären Atrophie, sowie wegen Form und Art der Deciduabildung im Corpus uteri besonderes Interesse erwecken würden.

Bezüglich der Ätiologie findet sich bei den beiden französischen Fällen kein Anhaltspunkt. Es mag daher der Versuch gerechtfertigt sein auf Grund klinischer und teilweise pathologisch-anatomischer Ähnlichkeiten der Cervicalschwangerschaft mit der Placenta praevia, speziell cervicalis, auch in ätiologischer Hinsicht die wichtigsten Faktoren aus diesem Krankheitsbild abzuleiten. Noch kann man freilich nicht die für die ursächliche Entstehung der Placenta praevia aufgestellten Hypothesen in unantastbare Formeln fassen. Wenn aber normaler Weise die im Corpus uteri eintretende Nidationsreife des Eies in der Tat die zeitliche Resultante aus den aufeinander eingestellten Komponenten Imprägnationsort und Geschwindigkeit des Eitransportes ist, so muß für die heterotope Nidation folglicherweise entweder eine Vergrößerung des Zeitintervalles zwischen Ovulation und befruchtender Kohabitation, ceteris paribus also eine räumliche und zeitliche Verschiebung der Imprägnation, oder aber nach einer an normaler Stelle erfolgten Befruchtung eine abnorm schnelle Fortbewegung des Eies verantwortlich gemacht werden. Die Ansichten darüber, was zu einer Beschleunigung der normalen physiologischen Fortbewegung führt, sind geteilt. Für Nürnberger kommen, veranlaßt durch ausgedehnte Untersuchungen Höhnes, in erster Linie endometritische Veränderungen in Betracht in dem Sinne, daß „bei chronisch-hyperplastischen Zuständen der Corpusmucosa die Flimmerung im Uterus abnorm ausgebreitet und stark ist, sodaß ein kontinuierlicher Flimmerstrom entstehen kann." Zangemeister dagegen hält eine atrophische oder dystrophische Beschaffenheit der Uterusschleimhaut für ein wichtiges Moment, das der Einidation im Corpus Schwierigkeiten be-

reitet. Unser Fall wäre ein Beweis für die letztere Anschauung, da das histologische Bild außer dem decidualen Überzug im Corpus keinerlei Mukosareste zeigt. Dazu kommt aber ein zweiter wichtiger Punkt: das Mißverhältnis in der Größe zwischen Corpus und Cervix, das schon bei der in der Anamnese erwähnten Spezialuntersuchung als Zeichen eines typisch infantilen, fast nur aus Cervix bestehenden Uterus festgestellt wurde. Es ist nun zu bedenken, daß trotz Atrophie der Corpusschleimhaut bei einem normale Größenverhältnisse aufweisenden Uterus eine Implantation des Eies und Entwicklung der Frucht ausschließlich in der Cervix höchst unwahrscheinlich ist, bis heute auch noch kein derartiger Fall beobachtet wurde. Wir möchten daher eine pathologische Änderung der Größenproportionen von Corpus und Cervix auf dem Boden eines infantilen Genitales für die Vorbedingung zur Entstehung einer Cervicalschwangerschaft halten.

Auf Grund dieser Ausführungen und des seinerzeitigen Untersuchungsergebnisses erscheint auch der Bericht über die erste Geburt unserer Patientin in einem anderen Lichte. Die dort angeführte primäre Wehenschwäche, die notdürftige Erweiterung des äußeren Muttermundes und der beträchtliche Blutverlust geben der Vermutung Raum, daß es sich schon damals um eine Cervicalschwangerschaft gehandelt hat.

Die Cervicalschwangerschaft bedeutet für die Mutter zweifellos einen ernsten, lebensbedrohenden Zustand. Umso wichtiger ist daher die Frühdiagnose, die freilich nur bei besonders gelagerten Fällen mit entsprechender Anamnese möglich sein wird. In graviditate wurde sie bisher nicht gestellt. Tarnier diagnostizierte seinen Fall bei der Autopsie, Devraigne und Bar post partum nach wiederholtem Touschieren, während der vorliegende intra operationem erkannt wurde. Teilweise werden sich die diagnostischen Kriterien mit denen einer Placenta praevia cervicalis decken. Der untersuchende Finger wird im äußeren Muttermund Placentargewebe fühlen, die Portio wulstartig aufgetrieben mit varicös erweiterten Venen und den Cervicalkanal verstrichen finden. Lassen sich die beiden Tumoren,

Cervix und Corpus, bimanuell herauspalpieren, so müssen natürlich erst differentialdiagnostische Möglichkeiten, wie Fibrome, Myome, Uterus bicornis u. a. in Erwägung gezogen werden. Schließlich wird auch hier nur die Beurteilung des gesamten klinischen Bildes, unterstützt durch die nötige Intuition, die Entscheidung bringen.

Die Grenzen des therapeutischen Handelns sind eng gezogen. Ein vaginales Vorgehen, eine Placenta praevia-Therapie oder eine Sectio vaginalis wird, auch bei totem Kinde, wohl deshalb selten in Frage kommen, weil die Lösung der adhärenten Placenta auf große Schwierigkeiten stoßen wird und durch die starke Gefäßentwicklung einerseits, durch die mangelnde Retractionsfähigkeit der Cervix andererseits die Gefahr der Verblutung in der Nachgeburtsperiode gegeben ist. Daß ein Vorgehen auf vaginalem Wege unter Umständen doch auch zum Ziele führen kann, würde eigentlich die erste, durch vaginalen Eingriff beendete Geburt unserer Patientin beweisen, wenn damals wirklich, wie vermutet, die gleiche Anomalie vorlag.

Bei lebendem Kinde halten wir die abdominale Sectio caesarea, im übrigen aber die Total-Exstirpation als ultimum refugium für indiciert.

Zum Schluß sei es mir gestattet Herrn Geheimen Rat Professor Dr. Döderlein für die Übernahme des Referates, Herrn Oberarzt Dr. Gänßbauer für die Überlassung des Falles, Herrn Prosektor Dr. Thorel und Herrn Dr. Buchaly für ihre Unterstützung bei der pathologisch-anatomischen Bearbeitung der Präparate meinen herzlichsten Dank auszusprechen.

Literaturverzeichnis.

1. Döderlein, Handbuch der Geburtshilfe, 3 Bände, 1915/16/20
2. Aschoff, Pathol. Anatomie. 5. Aufl. 1921.
3. Schweitzer, Über Cervix-Placenta, Centralblatt der Gynäkologie 1919
4. Schweitzer, Das patholog. Tiefenwachstum der Placenta und die cervicale Einpflanzung derselben, Archiv f. Gynäkologie 1918, Bd. 109.
5. Pankow, Der Isthmus uteri und die Placenta isthmika, Beiträge z. Geburtshilfe und Gynäkologie, Bd. 15. 1909 u. Zeitschr. f. Geb. u. Gyn. 1919, Bd. 64.
6. v. Weiß, Über Cervixplacenta, Zentralbl. f. Gyn. 1897 Nr. 22.
7. Vogt, Placenta praevia acreta, Deutsche med. Wochenschr. 1917. Nr. 33.
8. Straßmann, Placenta praevia. Arch. f. Gyn. Bd. 67, 1902
9. v. Franqué, Cervix und unteres Uterinsegment, Stuttgart 1897 bei Encke.
10. Ponfick, Verhandlg. d. deutsch. Ges. f. Gyn. 1899, Berliner klin. Wochenschrift 1899.
11. Zangemeister und Schilling, Über Placenta cervicalis, Monatsschr. f. Geb. H. u. Gyn. 1922, Bd. 60.
12. Nürnberger, Zur Kenntnis der Placenta praevia, spez. der Placenta praevia acreta, Prakt. Ergebn. d. Geb. u. Gyn. 6. Jg. 1. Heft, 1914.
13. Kaltenbach, Zur Pathogenese der Placenta praevia. Ztschr. f. Geb. u. Gyn. Bd. 18.
14. Hofmeier, Zur Entstehung der Placenta praevia, Ztschr. f. Geb. u. Gyn. Bd. 29.
15. Hofmeier, Zur Behandlung der Placenta praevia, Ztschr. f. Geb. u. Gyn. Bd. 8.
16. Nürnberger, Die Placenta-praevia-Therapie an der Kgl. Universitäts-Frauenklinik München in den Jahren 1907 bis 1917, Archiv f. Gyn. Bd. 109.

Lebenslauf.

Geboren zu Nürnberg am 12. Juli 1902 als Sohn des damaligen Volksschullehrers Leonhard Stroebel und seiner Ehefrau Luise, geb. Bub, besuchte ich vier Jahre die Volksschule meiner Heimatstadt, dann von 1912—1921 das Melanchthongymnasium. Den medizinischen Studien oblag ich fünf Semester in Erlangen, woselbst ich mich der ärztlichen Vorprüfung unterzog, ein Semester in Tübingen, während ich die letzten vier Semester in München verbrachte. Dort bestand ich im Frühjahr 1926 das Staatsexamen. Während des praktischen Jahres war ich je vier Monate an der Chirurgischen Abteilung des Städtischen Krankenhauses Augsburg, an der Gynäkologischen und II. medizinischen Abteilung des Allgemeinen Städtischen Krankenhauses Nürnberg beschäftigt.